

Journal Club of Pediatrics in Benevento

*incontri monotematici
ospedale-territorio
per la elaborazione
di linee guida comuni*

Febbraio
Dicembre
2013
ore 9.00/13.00

Centro Congressi
Ospedale Sacro Cuore di Gesù
Fatebenefratelli
Benevento

FEBBRE... ...VOMITO E DIARREA ...



Dott.ssa Gianna Limongelli

U.O.C. Pediatria-Neonatologia UTIN
Ospedale Sacro Cuore di Gesù Fatebenefratelli
Benevento



VALERY 9 ANNI

- **FEBBRE DA 5 giorni**
- **VOMITO**
- **DIARREA**
- **DOLORE ADDOMINALE**

**IL PDF PRESCRIVE
AMOXICILLINA PER OS E
RICHIEDE RX TORACE**



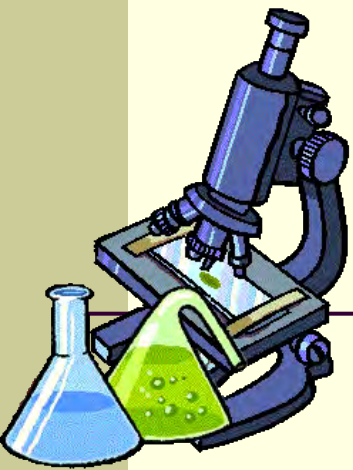
T O



**Il padre viene in ps per un PARERE sulla rx torace:
“accentuazione della trama vascolo bronchiale (> a sn),
assenza di focolai evidenti”**

VALERY HA UN ASPETTO SOFFERENTE

- **TC 38.9°C**
- **FC 115 bpm**
- **P.A. 95/50 mmHg**
- **Iperemia faringotonsillare**
- **Attivita' cardiaca regolare**
- **Torace negativo**
- **Addome trattabile, dolente alla palpazione profonda in regione sovrapubica e mesogastrica**

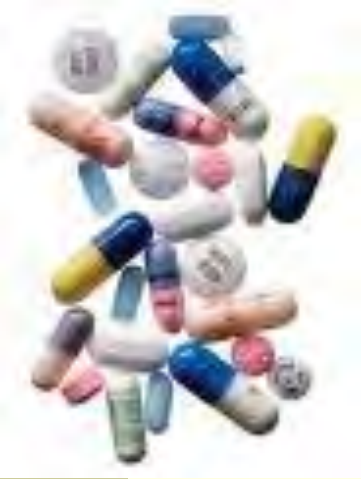

PRATICA PRELIEVO:


- **PCR 17.80 mg/dl (vn 0-0.5)**
- **Procalcitonina 0.32 ng/dl**
- **GB 13.900 (Ne 71.2%)**
- **EMOGASANALISI: nella norma**
- **RICERCA ROTA-ADENOVIRUS: negativa**

Si richiede:

**coprocultura allargata, emocoltura,
urinocoltura e tampone faringeo**



INIZIA TERAPIA:



- **Rocefin fl e.v. 1 gr ogni 12 h**
- **Reidratazione e.v.**



T 12 ore



- **Condizioni generali stabili**
- **TC 38.6°C**
- **Diarrea**
- **No vomito**
- **Ridotto il dolore addominale**

PCR 9 mg/dl (↓)
GB 9.800, Ne 65.8%



T 48 ore

- **Febbre (TC 38.1°C)**
- **Diarrea**
- **Dolore addominale**
- **Inappetenza**



T 72 ore

- **Lieve miglioramento clinico**
- **Persiste diarrea**
- **Dolore coscia dx**



T 4° giornata



- **Persiste dolore addominale**
- **Alvo in miglioramento**
- **Apiressia**

Tampone faringeo, coprocoltura urinocoltura e Widal-Wright: negativi

•PCR 12.50 mg/dl (↑)

•GB 6.800, Ne 67.3%

Si richiede eco addome



T 5° giornata



- **T 38.4°C**
- **Astenia**
- **Dolore addominale**


Esame clinico invariato: dolore alla palpazione profonda in regione sovrapubica e periombelicale

PCR 7 mg/dl (↓)

Eco addome: *“...negativo, si evidenzia minima falda fluida anecogena nello sfondato pleurico sn...”*

POLMONITE ???





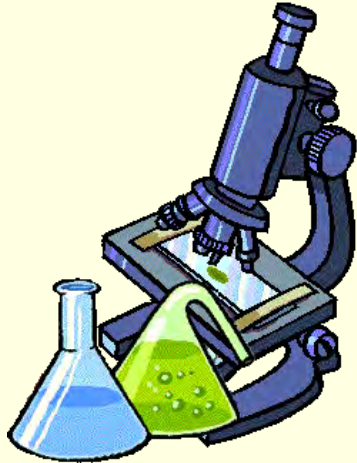RICAPITOLANDO:

- **Sintomi: astenia, dolore addominale, puntata febbrile, alvo quasi regolarizzato**
- **PCR 7 mg/dl (↓)**
- **E.O.: pallore cutaneo, torace negativo, attività cardiaca regolare, FC 115 bpm, assenza di soffi. Dolenza alla palpazione profonda in regione sovrapubica**



Riflessione:

Il sintomo che ci preoccupa è l'astenia e l'aspetto ancora sofferente della bambina, pur essendo l'alvo quasi regolarizzato che, alla luce della falda fluida pleurica sn, ci fa sospettare un problema cardiaco (miocardite?)



Si richiede:

- **ecocardio** :“...insufficienza di grado medio della valvola aortica e della mitralica...
CONCLUSIONI: Quadro compatibile con endocardite reumatica in fase acuta”

- **ECG: nella norma**

- **VES: 137 mm/h**

...e a seguire:

- **TAS: 1361 UI/ml**

Criteri di Jones:



MAGGIORI:

- **Cardite**
- **Artrite**
- **Corea di Sydenham**
- **Eritema marginato**
- **Noduli sottocutanei**

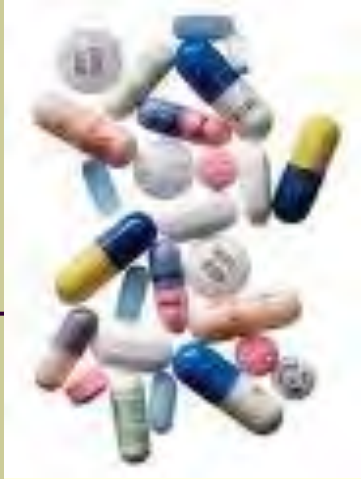MINORI:

- **Febbre**
- **Artralgia (?)**
- **Aumento degli indici di flogosi**
- **Allungamento del tratto P-R**

INDISPENSABILE: evidenza di infezione streptococcica

- **TAS 1361 UI/ml**

Guidelines for the diagnosis of Rheumatic Fever: Jones criteria 1992 update. JAMA 1992



TERAPIA:

- **Deltacortene**
- **Acido acetilsalicilico**
- **Ranidil**






Spunti di riflessione

- E' stato giusto continuare la terapia antibiotica oltre le 48 h nonostante il mancato sfebbramento?
- Che significato hanno il vomito, la diarrea e il dolore addominale?
- Era possibile una diagnosi più tempestiva di MR?


CONCLUSIONI



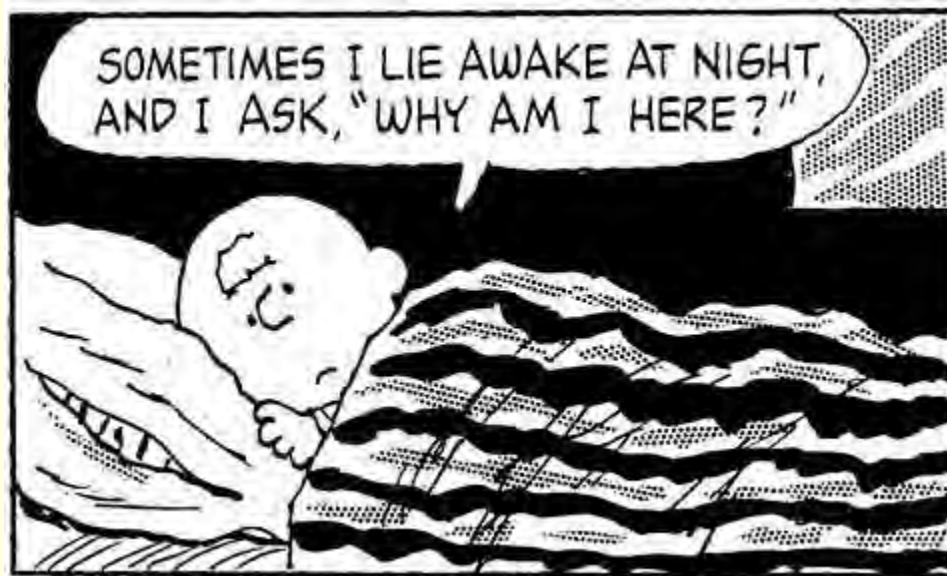- Non “innamorarsi” mai di una diagnosi, difendendola ad ogni costo



- Rivalutare il caso appena un solo dato non quadra, focalizzando l’attenzione su ogni sintomo



grazie per l'attenzione!



grazie per l'attenzione!